Premium

Tipptopp mit Table Tops

Dr. Thomas Verbeck und Ztm. Wilfried Kapusta

Hart- und Weichgewebeveränderungen durch funktionelle Gebissstörungen und deren Behandlung

Tipptopp mit Table Tops

Dr. Thomas Verbeck, Ratingen, und Ztm. Wilfried Kapusta, Willich, beide Deutschland

Zahnverluste betreffen häufig zunächst die anatomisch komplexeren Seitenzähne. Auch insuffiziente Füllungen, abgenutzter Zahnersatz oder abradierte Zähne im Seitenzahnbereich führen zu Veränderungen des Kausystems. Mit dem Verlust der Stützzonen ergeben sich nachfolgend Veränderungen wie Bissabsenkungen mit craniomandibulären Dysfunktionen (CMD), Abrasionen der Frontzähne, Rezessionen und Zahnhalsdefekte. Des Weiteren elongieren, kippen oder wandern verbliebene Molaren in die entstandenen Lücken, wenn diese nicht rechtzeitig wieder geschlossen werden. Insbesondere verbliebene Weisheitszähne führen aufgrund der distalen Position und der scherenförmigen Mundöffnung durch Störkontakte zu Veränderungen an den Frontzähnen oder dem funktionellen Geschehen. Am vorliegenden Behandlungsfall sollen diese Veränderungen dargestellt und die therapeutischen Möglichkeiten aufgezeigt werden.

Kontakt

- **Dr. Thomas Verbeck**
  Düsseldorfer Str. 59
  40878 Ratingen
  praxis@drverbeck.de
- **Wilfried Kapusta**
  Hausbroicher Str. 218
  47877 Willich
  kapusta@dentallabor-kapusta.com

Link

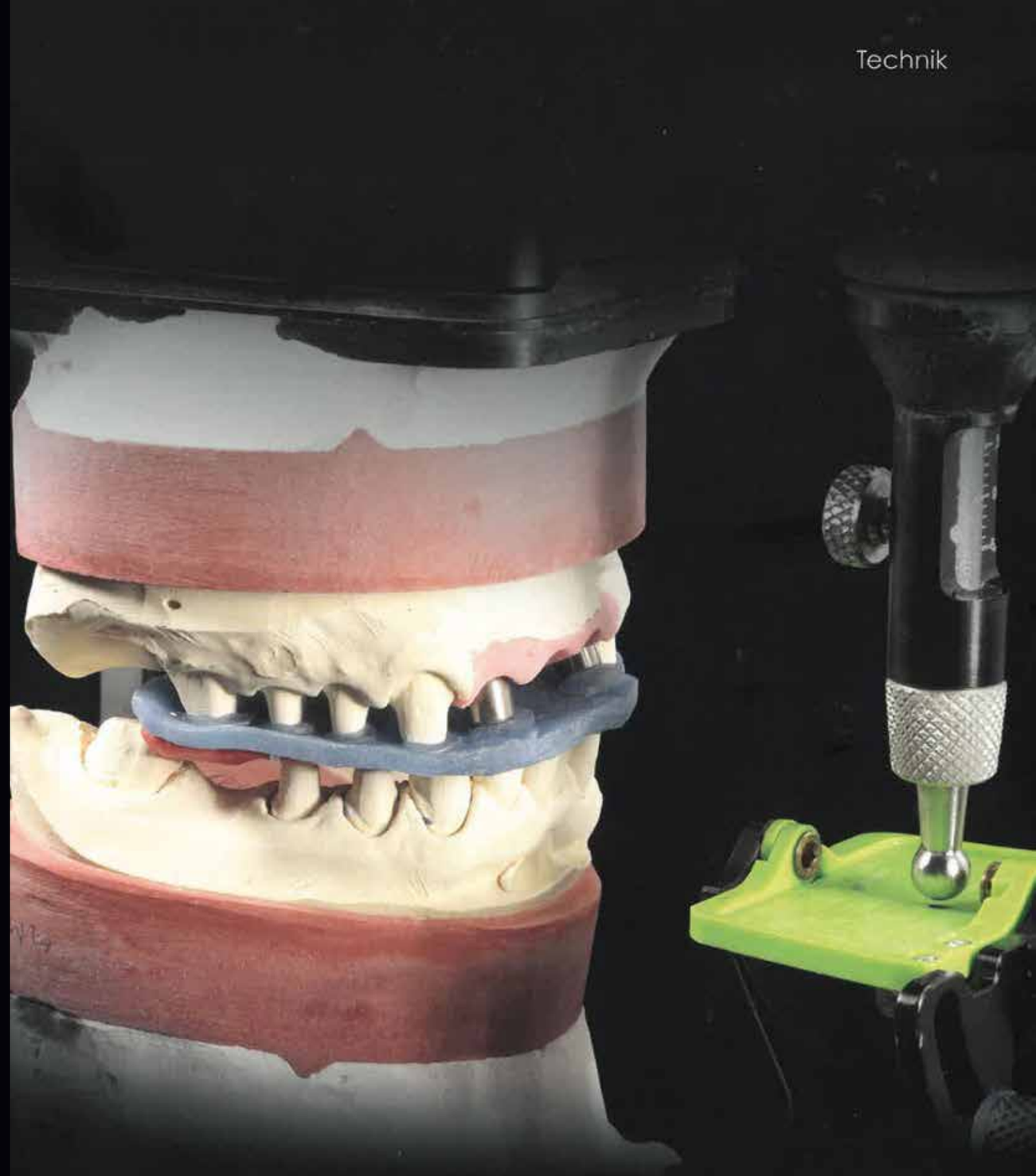

Indizes

- **3-D-Gesichtsscan**
- **Abrasionen**
- **Aufbissschiene**
- **Bisshöhenverlust**
- **Craniomandibuläre Dysfunktion**
- **Implantate**
- **Langzeitprovisorium**
- **Registrierung**
- **Störkontakte**
- **Table Tops**
- **Veneers**
- **Virtueller Artikulator**
- **Wax-up**
- **Zirkonoxidkronen**

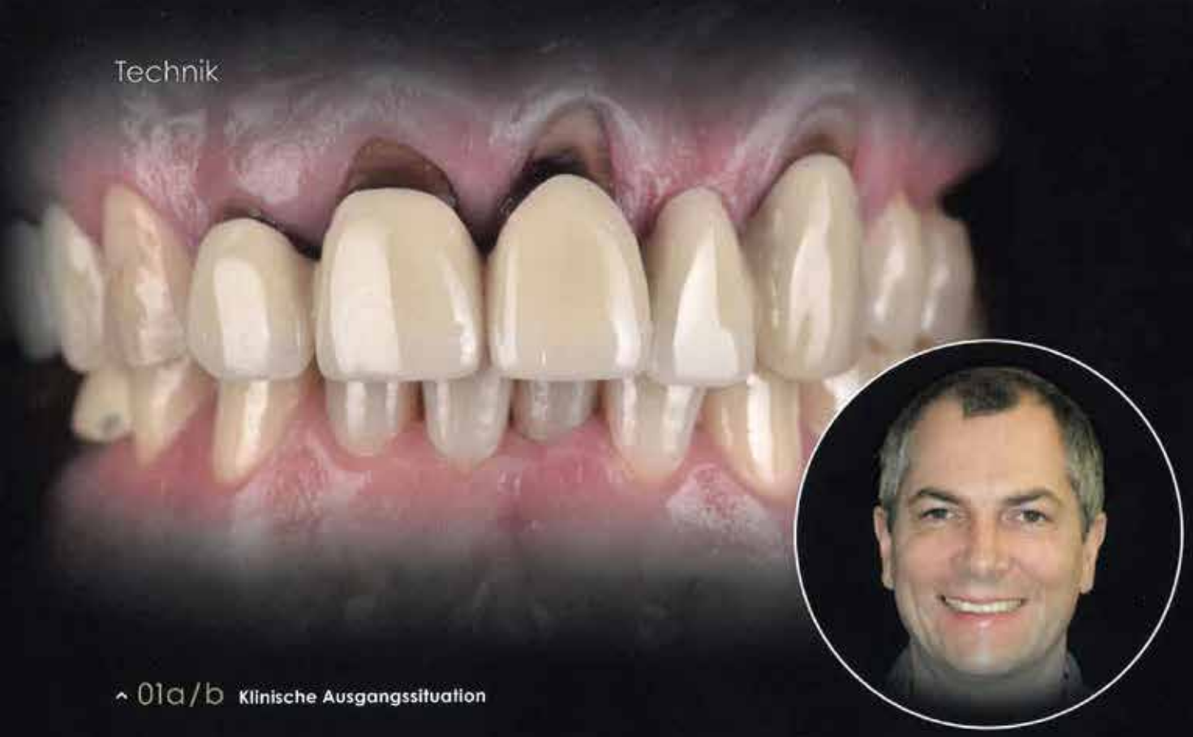

^ 01a/b **Klinische Ausgangssituation**

^ 02a–c **Ausgangssituation mit Veränderungen der oralen Hart- und Weichgewebe**

Der 49-jährige Patient kam mit dem Wunsch nach einer ästhetischen Verbesserung und der Behandlung seiner Kiefergelenksbeschwerden in die Praxis. Die vorhandenen Kronen waren teilweise über 25 Jahre alt und die Zahnsubstanz und der Zahnfleischverlauf hatten sich zunehmend negativ verändert **(Abb. 1a und b)**. Bei allen komplexen Behandlungsfällen mit CMD-Beteiligung, deutlichen Abrasionen und Bisshöhenverlust erstellen wir folgende Befundunterlagen: Fotostatus, Röntgenbilder, PA-Status, Funktionsstatus sowie exakte Situationsmodelle in Zentrik (retrale Kontaktposition/RKP) und mittels PlaneFinder (Zirkonzahn) ausgerichteten Ebenen. An den Modellen wird eine Analyse mit dem ersten zentrischen Kontakt und der Abgleitbewegung in die maximale Interkuspidation (IKP) durchgeführt. Daneben wird die Form, Stellung sowie der Abnutzungsgrad der Zähne evaluiert. Anhand der übrigen Befunde wird auch eine Analyse der parodontalen, funktionellen und ästhetischen Aspekte durchgeführt. Die Modellanalyse zeigte im vorliegenden Patientenfall eine deutliche Bissabsenkung durch fehlende Seitenzahnabstützung und Abrasionen aller Zähne. Die Oberkieferfrontzähne waren protrudiert, weiterhin bestand ein deutlicher Vorkontakt der Zähne 18 und 47 in Zentrik mit einem 3 mm offenen Biss. Bei Führung der Modelle in IKP zeigte sich eine 4 mm ventrale Abgleitbewegung über die genannten Zähne. Bei der Laterotrusion nach links lag ebenfalls eine Führung über Zahn 18 vor, dadurch wurden die Zähne 33 und 32 stark abradiert. Zudem war durch diese Fehlbelastung die Oberkiefer-Frontzahnbrücke zwischen 22 und 23 gebrochen. An den Zähnen 24 und 25 imponierten ausgeprägte Zahnhalsdefekte. Daneben zeigten sich ausgeprägte und ansteigende Rezessionen an den Zähnen 11 bis 21 und 23 bis 25. Die Zähne 37 und 36 waren aufgrund der fehlenden Gegenkieferabstützung elongiert. Der klinische Funktionsstatus zeigte ausgeprägte Beschwerden vor allem im rechten Kiefergelenk mit ausstrahlenden Beschwerden zum M. temporalis, M. masseter und zum Nackenbereich. Zusammenfassend zeigte sich, dass insbesondere der elongierte Zahn 18 für die vor allem im 2. und 3. Quadranten sichtbaren Veränderungen verantwortlich war **(Abb. 2a bis c)**.

Zunächst wurde der funktionell störende Zahn 18 zusammen mit dem Brückenglied 17 entfernt. Parallel wurde die notwendige Parodontitistherapie eingeleitet. Zur Vorbehandlung der CMD wurden aufklebbare, zahnfarbene Schienen als Table Tops für den Unterkiefer angefertigt. Der Vorteil dieses Verfahrens besteht darin, dass der Patient die Schienen fortwährend über einen Zeitraum von mehreren Monaten trägt und diese bei Bedarf einfach korrigiert werden können. In dieser Zeit kann sich der Patient an die Bisshebung und zentrische Okklusionskorrektur gewöhnen und die Umsetzung erfolgt dann entsprechend in einer getesteten und für gut befundenen Situation in den endgültigen Zahnersatz. Durch die Konditionierung bei häufig verspannten CMD-Patienten gelingt die endgültige Registrierung so auch viel einfacher für ein passendes und korrekturfreies okklusales Relief der neuen Kronen.

Die korrekten Ebenen werden dazu mit dem PlaneSystem (Udo Plaster, Zirkonzahn) erfasst. Hierbei handelt es sich um einen extraoralen Gesichtsbogen auf einem Stativ (PlaneFinder, Zirkonzahn) zur Erfassung der natürlichen Kopfhaltung für die Ist-Analyse der Okklusionsebene. Eine zweite Messung ergibt den Okklusionslinienwinkel (Ala-Tragus-Linie) zur Soll-Situation mit Konstruktion der korrekten Kauebene **(Abb. 3)**. So wurden die in zentrischer und erhöhter Bissposition hergestellten Table Tops auf die Unterkiefer-Seitenzähne bis jeweils einschließlich zum unteren Eckzahn aufgeklebt. Frontzahnkontakte sollen in dieser Phase bewusst vermieden werden, um eine retrale Zwangsposition mit Druck auf die Kiefergelenke zu vermeiden. Mit dieser therapeutischen Schiene lässt sich eine korrekte Front-Eckzahnführung etablieren **(Abb. 4a bis c)**. Zudem ergab sich in diesem Behandlungsfall durch die Bisshebung und die fehlenden Frontzahnkontakte erst die notwendige Weiterbehandlungsoption für die OK-Frontzähne.



› 03 **Gesichtsbogen nach dem PlaneSystem**

^ 04a–c **Unterkiefer-Table Tops zur Vorbehandlung der CMD**

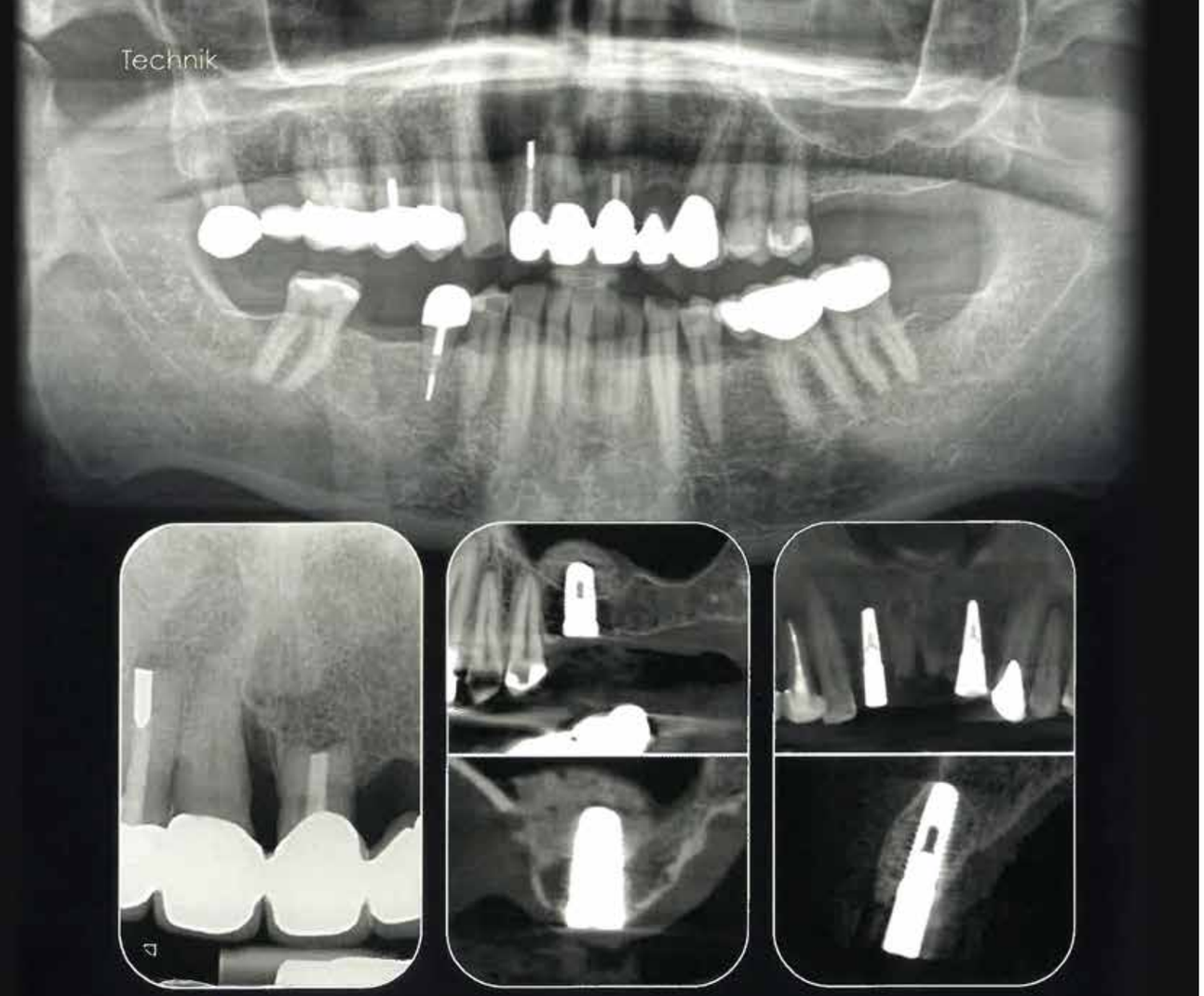

^ 05a–d **Röntgenologische Ausgangssituation (Abb. 5a und b) sowie DVT-Ausschnitte nach Insertion der Implantate regio 26 sowie 12 und 22 (Abb. 5c und d)**

Die Oberkieferfrontzähne zeigten Taschentiefen bis 9 mm mit insgesamt einem deutlichen horizontalen sowie vertikalen Knocheneinbruch an Zahn 11. Weiterhin lagen ausgeprägte Rezessionen, vorangegangene Wurzelspitzenresektionen und apikale Aufhellungen vor **(Abb. 5a und b)**. Deshalb wurde die Entfernung der Zähne 12 bis 21 beschlossen. Es sollten zwei Implantate (als Sofortimplantat) regio 12 und regio 22 inseriert und sofort festsitzend provisorisch versorgt werden. Zunächst wurde regio 26 ein Camlog Implantat mit einem externen Sinuslift inseriert. In einem zweiten OP-Termin wurden die Zähne 12 bis 21 entfernt, zwei Camlog-Implantate regio 12 und 22 inseriert und die Alveolen 12 bis 21 mit Osteo Biol mp3 (Tecnoss) aufgefüllt **(Abb. 5c und d)**. Man beachte auf dem postoperativen DVT **(Abb. 5d unten)** die nach palatinal versetzte Positionierung des Implantates regio 12 (Größe 3,8 x 13 mm) und die vestibuläre Auffüllung der Extraktionsalveole. Zudem wurden die beiden Alveolen 11 bis 21 mit doppelt gelegten Bio-Gide Membranen (Geistlich Biomaterials) abgedeckt und vernäht. Dadurch sollte nur eine vorübergehende Stabilisierung des Augmentats erfolgen. Die beiden Implantate wurden mit PEEK-Abutments versehen, provisorisch beschliffen und ein vorbereitetes Schalenprovisorium hierüber unterfüttert. Die korrekte Positionierung wurde durch einen auf die Unterkieferzähne aufgesteckten und im Labor vorbereiteten kleinen Bissträger vereinfacht. Durch die zuvor aufgeklebten Table Tops konnten jegliche Kontakte auf den Frontzähnen zur Einheilung vermieden werden **(Abb. 6a bis d)**. In der Abheilphase wurden die insuffizienten Wurzelfüllungen der Zähne 14 bis 16 revidiert **(Abb. 7a und b)**.

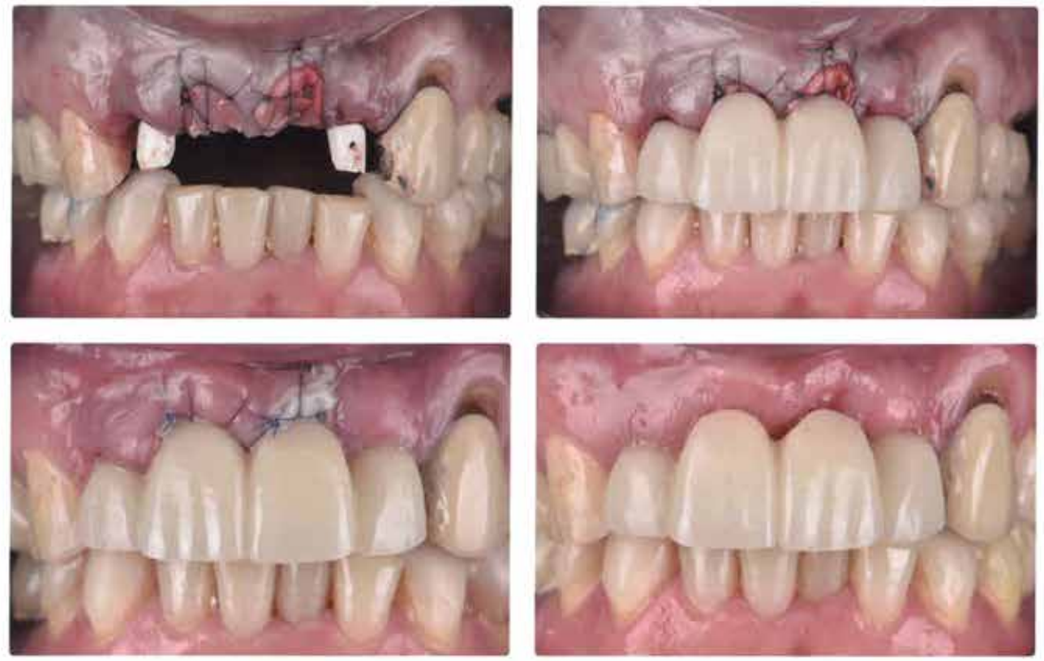

^ 06a–d **Postoperative Situation ohne und mit eingesetztem Sofortprovisorium sowie Verlaufsbildern nach zehn Tagen zur Nahtentfernung sowie nach acht Wochen**

^ 07a/b **Röntgenzahnfilme der Zähne 16 bis 14 vor sowie nach endodontischer Revision der Wurzelkanäle**

Acht Wochen später wurden die Oberkieferzähne und die Implantate (16 bis 23 und 26) mit einem laborgefertigten Langzeitprovisorium versorgt. Dabei sollten die Ästhetik und die weitere Konditionierung des Weichgewebes insbesondere der Brückenpontics 11 bis 21 erfolgen. Zudem war durch die Bisshebung mit den Table Tops eine retrudiertere Frontzahnpositionierung möglich, wodurch die ästhetische Komponente häufig verbessert wird **(Abb. 8a bis c)**. Es folgten weitere Schienenkontrollen in größeren Abständen und parallel dazu zusätzliche physiotherapeutische Maßnahmen bis zum Abklingen der CMD-Problematik. In den meisten Fällen sind die Beschwerden nach dieser funktionellen Vorbehandlung durch die korrekte Okklusion deutlich verbessert oder sogar verschwunden. Ursächlich dafür sind die gleichmäßigen, zentrischen, okklusalen Kontakte, die Eckzahnführung und der fehlende Frontzahnkontakt zur Vermeidung der retralen Zwangsposition. Der Befund wird mit

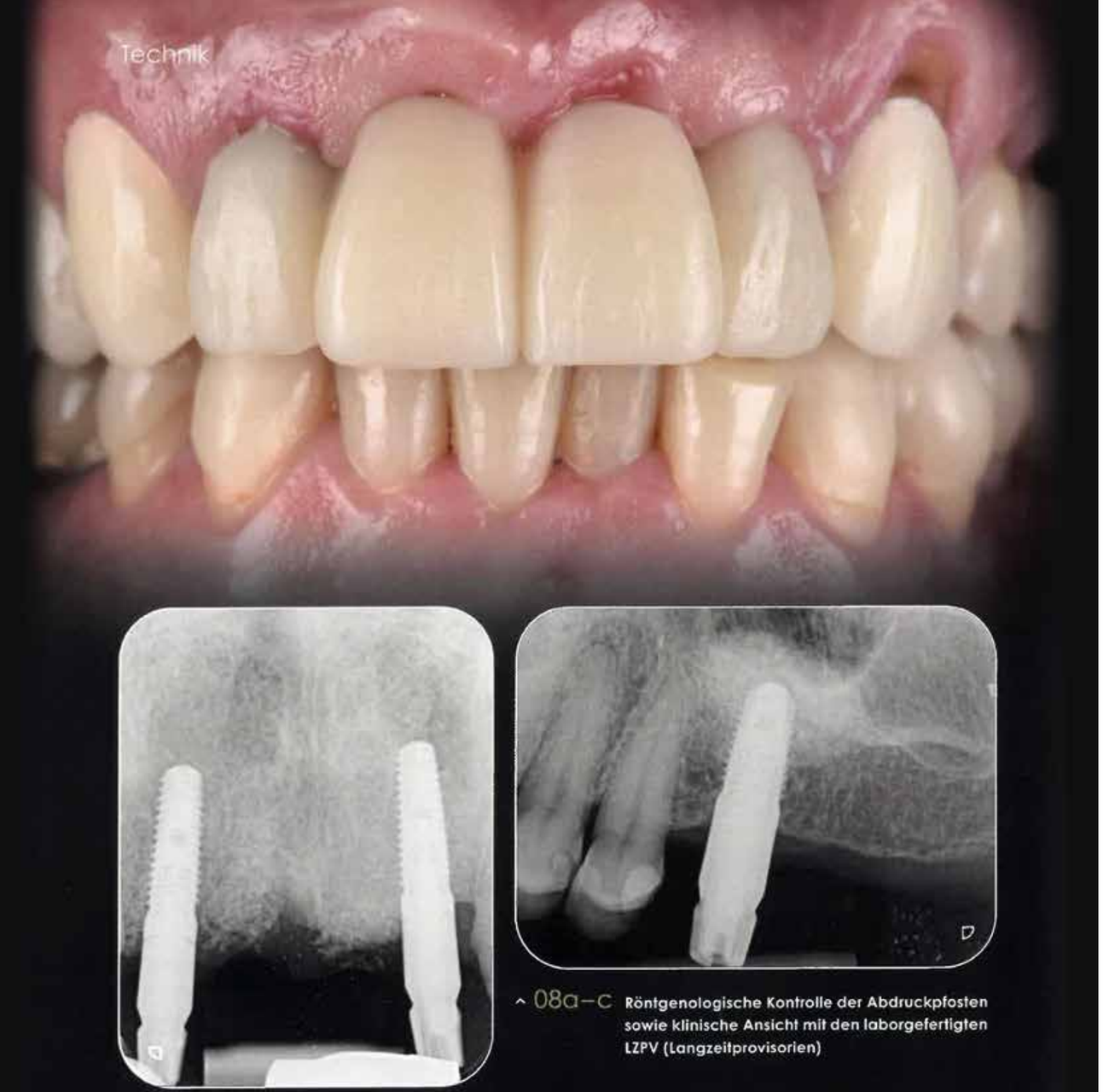

^ 08a–c **Röntgenologische Kontrolle der Abdruckpfosten sowie klinische Ansicht mit den laborgefertigten LZPV (Langzeitprovisorien)**

einem erneuten Funktionsstatus dokumentiert. Parallel dazu wurde das Pontik im Bereich 21 mit Weichgewebe unterfüttert und eine Rezessionsdeckung an Zahn 23 mittels Bindegewebetransplantaten durchgeführt (Dr. Körner, Bielefeld). Da die Zähne 32 bis 42 zunächst unversorgt bleiben sollten, wurden diese mittels Home Bleaching aufgehellt. So konnte die Zahnfarbe der neuen Versorgungen entsprechend heller gestaltet werden **(Abb. 9a und b)**. Zur Umsetzung in den endgültigen Zahnersatz wurden im ersten Schritt die Oberkieferseitenzähne quadrantenweise endgültig präpariert. Parallel dazu wurde die erarbeitete Bissposition mit Registraten aus Löffelkunststoff und beidseitiger Verfeinerung mit Luxatemp für die provisorische Artikulation der Modelle verschlüsselt. Zeitgleich wurde Narbengewebe einer alten WSR (Wurzelspitzenresektion) regio 11 bis 13 entfernt sowie das Bindegewebetransplantat regio 23 ausgedünnt. Nach der Oberkieferabformung aller Zähne und der Implantate erfolgte im zweiten Schritt die UK-Präparation **(Abb. 10a bis d)**. Im Labor wurden nach der provisorischen Artikulation der Modelle auf Basis der ersten Registrierung zwei identische Zentrikplatten erstellt. Eine circa 3 mm dicke Schicht

^ 09a/b **Zwischenergebnis nach bindegewebiger Augmentation regio 21, Rezessionsdeckung 23, Bleaching der Unterkieferfrontzähne 32 bis 42 sowie klinische Ansicht der durch die LZPV konditionierten Pontics regio 11 und 21**

^ 10a–d **Quadrantenweise Präparation und Registrierung der erzielten therapeutischen Kieferrelation (memory bites)**

Löffelkunststoff wurde auf das Oberkiefermodell gelegt. Der Gaumen sollte weitgehend frei bleiben, um die Zunge nicht zu irritieren. Im Unterkiefer mussten an den Frontzähnen 33 bis 43 plane, nicht eingebissene, gleichmäßige Kontaktpunkte durch Einschleifen oder Auftragen von lichthärtendem Kunststoff (zum Beispiel Flow) im Labor erstellt werden. Alle Seitenzähne und Gingivaformer der Implantate regio 12, 22 und 26 hatten dabei 1 bis 2 mm Abstand zu den Registrierplatten. Beim nächsten Termin in der Praxis wurde neben der Farbbestimmung und letzten Absprachen zur Form und Gestaltung der Kronen die zweite, definitive Registrierung vorgenommen. Dazu wurden mit den im Labor ersteliten Zentrikplatten zunächst die Frontzähne 33 bis 43 mit erwärmtem Aluwachs durch Zubeißen und mehrfaches Nachkontrollieren registriert. Anschließend wurden mit ebenfalls erwärmtem Bite Compound (GC) die Seitenzähne analog registriert. Die zweite Platte diente als Kontrollregistrat. Nur in den Fällen, in denen die Splitcast-Kontrolle identische Registrate zeigt, darf weitergearbeitet werden. Je mehr Übung dabei vorliegt, umso schneller kommt man zu perfekten, identischen Registraten **(Abb. 11)**.

^ 11 Definitives zentrisches Registrat mit laborgefertigter Zentrikplatte

^ 12/13 Artikulation der Präparationsmodelle mit den Registraten

Im Labor

Nach Erstellung der definitiven zentrischen Relation wurde das Unterkiefermodell endgültig einartikuliert und mit dem zweiten Registrat verglichen. Das Oberkiefermodell konnte bereits im ersten Schritt mit dem Registrat des PlaneFinders definitiv einartikuliert werden **(Abb. 12 und 13)**. Die Modelle wurden digitalisiert und die bei der Patientenanalyse gewonnenen Werte in den virtuellen Artikulator übertragen. Des Weiteren wurde beim Patienten im Labor mit dem Face Hunter (Zirkonzahn) ein Gesichtsscan erzeugt, der mithilfe der Transfer Fork in die genaue Position zu den eingescannten Modellen gebracht wurde. So ergab sich ein perfekter Eindruck der Patientensituation, die besonders wichtig für die korrekte Ausrichtung der Kauebene ist **(Abb. 14)**. Auf Basis dieser Vorbereitungen erfolgte ein virtuelles Wax-up und die Frontzahnästhetik konnte mit dem Lippenprofil am Computer getestet werden. Bei Bedarf kann so bereits im Vorfeld ein Abgleich mit den Patientenwünschen vorgenommen werden **(Abb. 15a und b)**. Das Wax-up wurde danach auf die Modellsituation über die Software virtuell übertragen und die Verblendflächen reduziert **(Abb. 16a bis d)**.

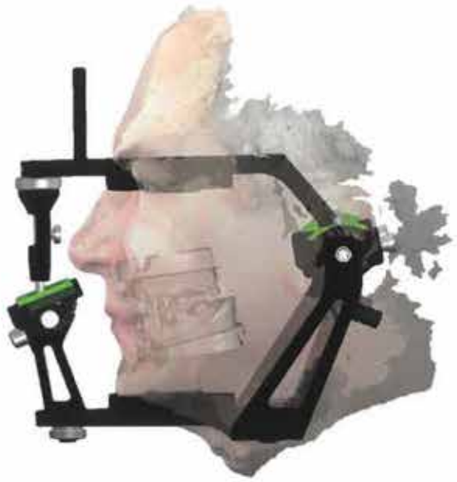

^ 14 Überlagerung des 3-D-Gesichtsscans und des virtuellen Artikulators



^ 15a/b Virtuelles Wax-up mit Gesichtsscan

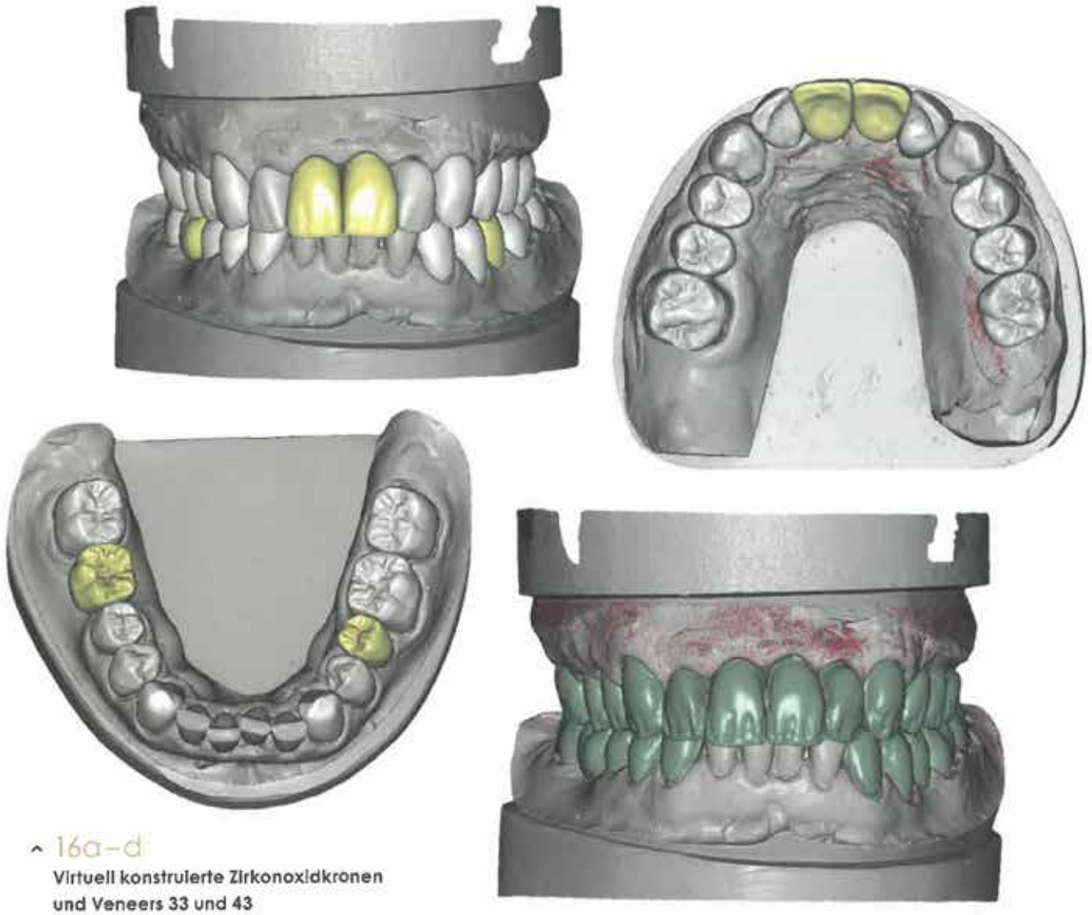

^ 16a–d
Virtuell konstruierte Zirkonoxidkronen und Veneers 33 und 43

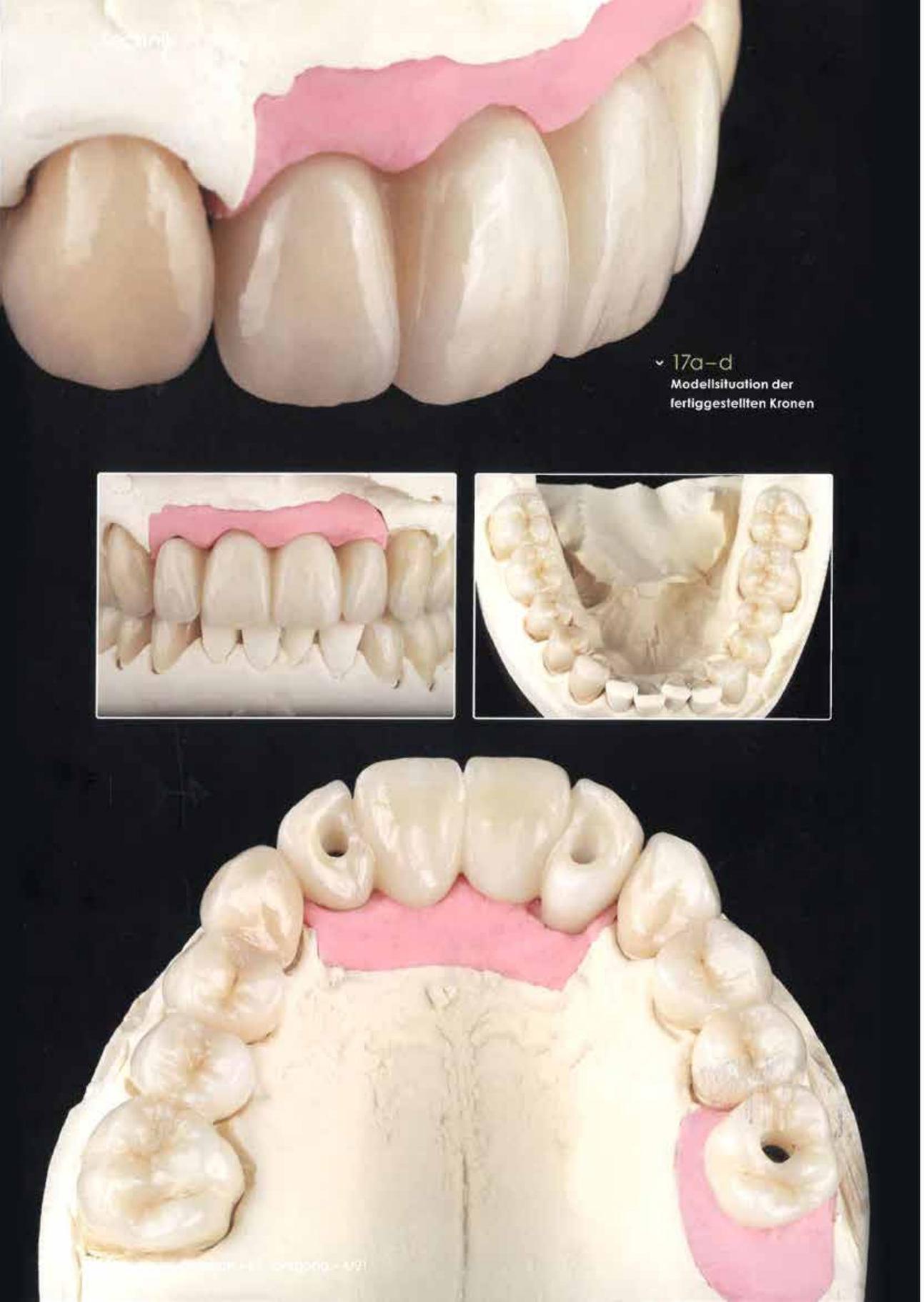

17a–d
Modellsituation der fertiggestellten Kronen

Die Position der Camlog-Implantate ermöglichte es, die Austrittskanäle im palatinalen Anteil der Frontzahnkronen beziehungsweise in der Okklusalfläche des Molaren zu konstruieren. Nach dem Fräsen in Prettau Zirkon (Zirkonzahn) wurde das Gerüst ausgearbeitet, eingefärbt und anschließend gesintert. Danach erfolgte für einen optimalen Verbund zum Gerüst ein Washbrand bei 880 °C mit ICE-Zirkon Dynamik Dentin (Zirkonzahn). Die Eckzahnveneers wurden in ausbrennbarem PMMA gefräst, aufgepasst, eingebettet und mit GC Initial LiSi Press MT (GC) gepresst. Die labialen Anteile wurden anschließend in der ausgesuchten Grundfarbe verblendet und die Verblendungen und Zirkonoxidbereiche charakterisiert. Danach erfolgten die Oberflächenbearbeitung mittels Silikongummierern und der abschließende Glanzbrand. Den endgültigen Glanzgrad, den die natürlichen Zähne aufweisen, erzielt man durch manuelle Politur mittels Filzrad und mittelgrobem Bimsstein **(Abb. 17a bis d)**.

In der Praxis

Es folgte eine Rohbrandanprobe zusammen mit dem Zahntechniker zur Überprüfung der korrekten Passung, der Kontrolle der Auflagen der Brückenglieder, der Interdentalräume sowie der ästhetischen Kontrolle hinsichtlich Farbe, Form und dem Zusammenspiel der Lippen. Die Okklusion wurde kontrolliert und zunächst nur kleine Korrekturen vorgenommen. Zum definitiven Einsetzen wurden die Abutmentschrauben der einteiligen, mit Titanbasen verklebten Vollzirkonoxidkronen mit 25 Ncm angezogen und die Kanäle mit weißem Teflonband und einer gnathologischen Deckfüllung aus Kunststoff verschlossen. Die Kronen wurden mit FujiCEM 2 (GC) verklebt. Es erfolgte eine erste kurze Kontrolle der Okklusion. Eine genaue Einstellung wurde zu diesem Zeitpunkt noch nicht durchgeführt, sondern eine Adaptationsphase von einer Woche abgewartet. Im Kontrolltermin wurden dann die okklusalen Kontakte lediglich aneinander angeglichen und die Artikulationsbewegungen überprüft und eingestellt **(Abb. 18a bis g)**.

Fazit

Zahnverluste, insuffiziente oder abgenutzte Füllungen, Kronen und Abrasionen von Zähnen im Seitenzahnbreich führen wie dargestellt zu Veränderungen des Gebisses. Diese betreffen vor allem die Hartgewebe. Daneben können aber auch die Weichgewebe wie Gingiva, Muskeln und Bänder betroffen sein. Für den behandelnden Zahnarzt ist es wichtig, diese Veränderungen in den Erstberatungs- oder Kontrollterminen wahrzunehmen und anzusprechen, bevor diese weitreichende, irreversible Schäden zur Folge haben. Einfache Modelle zur Planung von Lückenschlüssen oder Beurteilung von Zahnelongationen, -kippungen und -veränderungen helfen, dies in der Therapieplanung zu berücksichtigen. Zeigen endständige Zähne Störkontakte, kann es notwendig werden, diese Zähne zu entfernen, da die angesprochene scherenförmige Mundöffnung unter anderem abrasive Veränderungen an den Frontzähnen bewirkt. An den endständigen Zähnen bilden sich zudem wegen der erschwerten Hygienefähigkeit häufig Zahnfleischtaschen. Die Entfernung von Weisheitszähnen kann die davorliegenden Molaren hygienefähig werden lassen, die somit längerfristig erhalten bleiben.

In komplexen Fällen wie dem vorliegenden Patientenfall reichen einfache Modelle nicht aus, da ist eine umfassende Analyse aller beteiligten Strukturen notwendig und eine genaue Behandlungsplanung erforderlich. Um ästhetisch ein sehr gutes Ergebnis zu erzielen, ist es wichtig, im Vorfeld alle Wünsche und Vorstellungen mit dem Patienten abzustimmen. Dazu sind die genannten Analyseunterlagen unabdingbar. Die hier gezeigte implantologische Sofortversorgung im Frontzahnbereich ist für Einzelzähne inzwischen etabliert, Brückenkonstruktionen sind komplexer und entsprechend schwieriger. Der entscheidende Vorbehandlungsschritt war in diesem Fall die provisorische Bisshebung durch die Table Tops, die den Weg für das kontaktfreie, festsitzende Sofortprovisorium 12 bis 22 ebneten. Der Patient musste anschließend für circa sechs Wochen auf ein Abbeißen mit den Frontzähnen verzichten, danach konnte er damit beginnen und sich langsam steigern.

Eine Alternative zu der Abdeckung der augmentierten Extraktionsalveolen der Zähne 11 und 21 mit der Kollagenmembran ist der Verschluß durch Bindegewebetransplantate mit Epithel. Diese werden aus dem Gaumen mit Trepanen der entsprechenden Größe entnommen und dann exakt vernäht. Dadurch ist ein weiterer Volumenerhalt zu erzielen und ein nachfolgender Aufbau der Pontics könnte vermieden werden. Entscheidender Faktor bei der Umsetzung in den definitiven Zahnersatz ist die korrekte Übertragung der gefundenen Bisshöhe und Relation. Okklusale Korrekturen an den Zirkonoxidkronen können nachfolgend nur schwer durchgeführt werden. Der Vorteil, der aus Prettau Zirkon hergestellten Arbeit, ist das Entfallen des Chippings der Keramikverblendung. Es werden nur die vestibulären, nicht kautragenden Bereiche verblendet. Dadurch ist die Arbeit sehr langlebig, nahezu verschleißfrei und eine erneute Abnutzung mit Bissabsenkung weitgehend ausgeschlossen. Wenn Okklusion und Artikulation richtig passen, ist eine Verschlechterung der funktionellen Problematik nicht zu erwarten, es wird aber grundsätzlich eine Aufbissschiene für nachts angefertigt, um die Gewebe beim nächtlichen Knirschen zu entlasten. Später können die Inzisalkanten der Unterkieferfrontzähne mit Kunststoff in der neuen Zahnfarbe aufgebaut werden. Alternativ kommen Veneers oder Kronen in Betracht, abhängig vom Abrasions- und kariösen Zerstörungsgrad der Zähne. Um die Langlebigkeit der neuen Kronen und Brücken zu gewährleisten, müssen diese reinigungsfähig gestaltet werden. Die Auflageflächen der Brückenglieder des sehr hochverdichteten Prettau Zirkons liegen an der

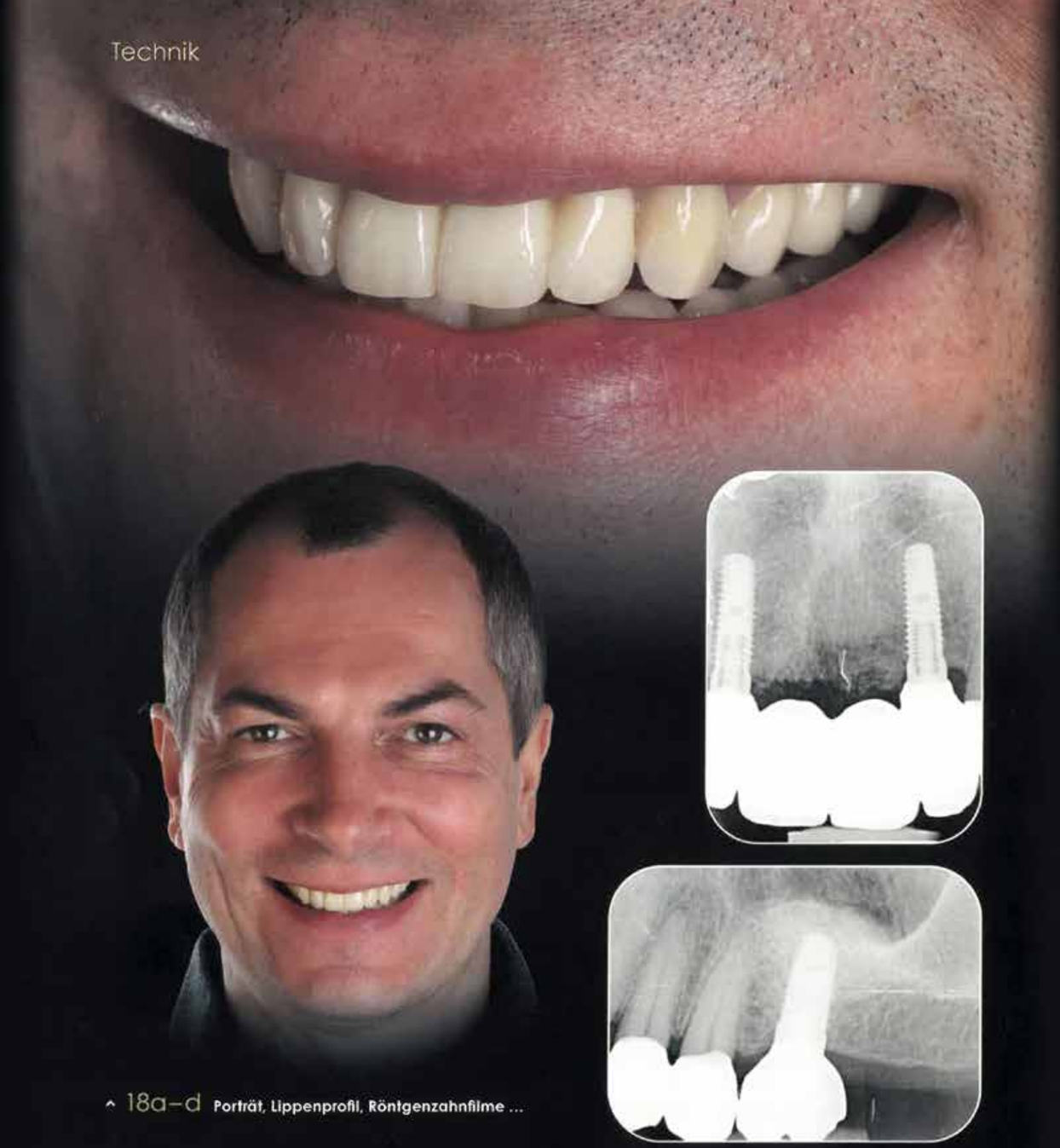

^ 18a–d Porträt, Lippenprofil, Röntgenzahnfilme ...

Gingiva dicht an und weisen zudem praktisch keine Plaqueretention auf. Weiterhin sind die Interdentalräume jeweils mesial und distal für die Reinigung mit Interdentalbürsten gestaltet. Im Frontzahnbereich sind diese aus ästhetischen Gründen zum Verschluss der interdentalen Dreiecke enger als im Seitenzahnbereich, bei denen auch ein einfacheres Handling notwendig ist. Eine intensive Pflege zu Hause und regelmäßige Intensivreinigung durch das Prophylaxeteam bleiben dabei unentbehrlich.

Dank

Ein besonderer Dank gilt Dr. Gerd Körner, Bielefeld, für die Unterstützung der gingivalen Korrektur des Pontics 21 und Zahns 23.

˅ 18e–g ... sowie klinische Abschlussfotos nach Fertigstellung

Produktliste

Produkt	Name	Firma
3-D-Gesichtsscanner	Face Hunter	Zirkonzahn
Befestigungszement	FujiCEM 2	GC
Bissregistrat	Bite Compound	GC
Knochenpaste	OsteoBiol mp3	Tecnoss
Kollagenmembran	Geistlich Bio-Gide	Geistlich Biomaterials
PlaneSystem	PlaneSystem	Zirkonzahn
Presskeramik	Initial LiSi Press	GC
Verblendkeramik	ICE Keramik	Zirkonzahn
Zirkonoxid	Prettau Zirkon	Zirkonzahn

Die Autoren

Nach dem Abschluss seines Studiums an der Albert-Ludwigs-Universität in Freiburg im Jahr 1996 begann Dr. Thomas Verbeck mit seiner Assistenzeit in der Praxis Dr. P. Engel, Oralchirurgie in Köln. Zeitgleich beendete er seine Promotion bei Prof. Dr. M. Hürzeler mit einer tierexperimentellen Studie über Periimplantitis. Anschließend absolvierte Dr. Verbeck von 1999 bis 2003 die Weiterbildung zum Fachzahnarzt für Oralchirurgie an der Universitätszahnklinik Bonn bei Prof. Dr. G. Wahl. In den Jahren 2003 bis 2004 war Dr. Verbeck als angestellter Zahnarzt in der Privatpraxis für Zahnheilkunde Dr. P. Beyer in Düsseldorf tätig, bevor er sich im Jahr 2005 in Ratingen in eigener Praxis niederließ. Hier baute er eine implantologisch-prothetische Schwerpunktpraxis auf, die er 2011 mit dem Umzug in neue Praxisräume in Ratingen vergrößerte. Seit 2012 ist Dr. Verbeck als Gutachter tätig und Referent in den Bereichen Implantologie, Abformtechniken und ästhetischer Zahnersatz. Seit 2017 ist Dr. Verbeck Fachautor für komplexe Behandlungsfälle und neuartige Behandlungsstrategien mit entsprechenden Publikationen. Er ist Mitglied der Deutsche Gesellschaft für Zahn-, Mund- und Kieferheilkunde (DGZMK) und der Deutschen Gesellschaft für Implantologie (DGI).

Ztm. Wilfried Kapusta absolvierte im Jahr 1986 die Gesellenprüfung in Düsseldorf. Nach mehreren Jahren praktischer Erfahrung, unter anderem bei Dr. Dr. Pfeiffle, bestand er 1993 die Meisterprüfung an der HWK Düsseldorf. Seitdem führt er sein eigenes Dentallabor, erst in Düsseldorf und seit 2010 in Willich. Schwerpunkt seiner Tätigkeit war die individuelle keramische Versorgung, für die er ebenfalls als Kursreferent arbeitete. Nach Fortbildungen bei Udo Plaster und Thomas Walther rückten die Planung am Patienten und die Versorgung mit funktionellem und ästhetischem Zahnersatz in seinen Fokus.